Eine 1. Bilanz der Arbeitsgemeinschaft Ultraschall, AGUS

Ultraschall-Update Radiologie

Es kündigen sich umfassende technische Entwicklungen auf dem Gebiet der Ultraschallbildgebung an. Diese beziehen sich besonders auf die Verbesserung der Detailauflösung, der Mobilität und Flexibilität, der Datenübertragung und der Nachhaltigkeit.

Einleitung

Aktuelle Entwicklungen beziehen sich auf optimierte Sondentechnologien, bereits kabelloses Scannen, Volumennavigation mit Kabelführung und schnelle digitale Datenübertragung. Die Quantifizierung der Ultraschall-Elastografie wird deutlich verbessert. Die Kontrastmittel-Sonografie erweitert ihr Spektrum zur molekularen Bildgebung.

Technische Entwicklungen

- Hochauflösende Multifrequenz-Matrixsonden
- 3D-/4D-Volumen-Sonden
- Fusionstechniken mit Volumennavigation
- Automatischer Weichteilvolumenscan
- Modifizierte Elastografie-Techniken
- Kabellose Ultraschallsonden
- Flexible Gerätetechnologien / Datenübertragung

Durch immer weiter verbreitete Kristall- und Sonden-Technologien wird die B-Bild-Morphologie deutlich detailgenauer erfasst. Multifrequenz-Sonden in einer Bandbreite vom Nahfeld bis zu tieferen Gewebeschichten (so z. B. 6–15 MHz) ermöglichen eine breite hochauflösende Gewebebeurteilung. Ergänzend können verschiedene Bildoptimierungen durch das Tissue Harmonic Imaging (THI), Glättung (Speckle Reduction Imaging, SRI) und die Ultraschall-CT-Technologie (CrossBeam) zum Einsatz kommen. Bei den 3D-/4D-Technologien unterscheidet man zwischen Freihand-Scan und Volumen-Scan. Aber auch über Fusionstechniken gelingt eine Volumendarstellung.

3D-/4D-Volumendarstellung

- Sweep-Technik mit Volumenrendering
- Automatischer 3D-Volumenscan
- Zeitabhängiger 3D-/4D-Volumenscan
- Bildfusion US / CT oder US / MRT mit Volumendarstellung und Navigation

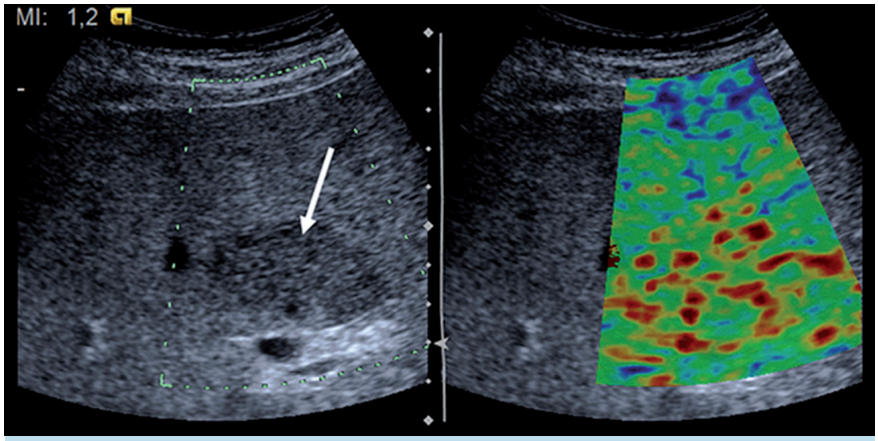

Abb. 1 Farbelastografie: Fibrose? Tumor?

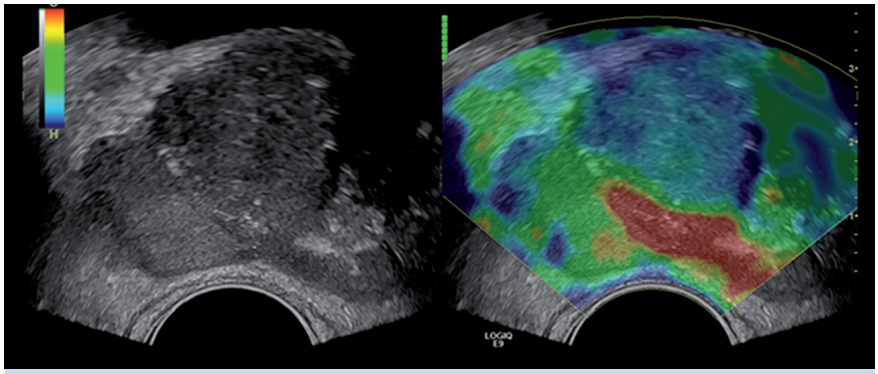

Abb. 2 Elastografie Endosonografie Prostata

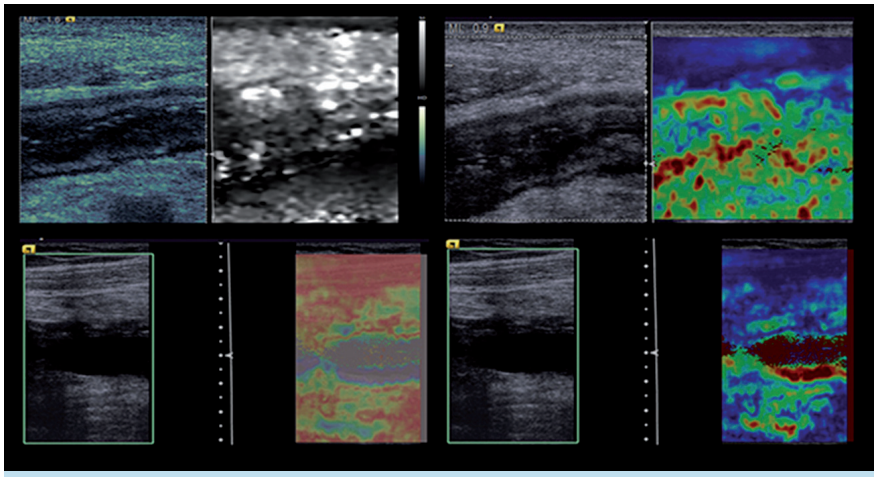

Abb. 3 Ultraschall mit Elastografie Darm

Dieses Dokument wurde zum persönlichen Gebrauch heruntergeladen. Vervielfältigung nur mit Zustimmung des Verlages.

Neben der Kompressions-Elastografie mit farblicher Kodierung der anteiligen Verdichtungen (Abb. 1) finden zunehmend auch Quantifizierungen der Gewebeverdichtungen so durch Shear-Wave mit ARFI-Messungen (Acoustic Radiation Force Imaging) Verbreitung. Hiermit gelingt gerade bei der Leberzirrhose eine deutlich bessere Beurteilung der insbesondere kapselnahen Verdichtungen. Andere Anwendungen finden sich in der Beurteilung von Weichteil- und Mammatumoren. Letztere lassen sich durch kontinuierliche Bilddokumentation mit automatisierten Scannern anschaulich dreidimensional darstellen. Die Erfassung einer sich zunehmend ausbildenden Gewebenekrose nach Ablation, so mittels Radiofrequenz (RFA) oder Mikrowelle, gelingt zunehmend anschaulich mit den verschiedenen Elastografie-Ultraschall-Modalitäten (Abb. 2, 3).

Ultraschall-Elastografie

- Kompressionselastografie, schnelle farbkodierte Erfassung unterschiedlicher Gewebedichte
- Shear-Wave-Elastografie: Standardisierte Messmöglichkeiten mit farbkodierter Darstellung von Tumoren
- ARFI-Messungen, insbesondere bei Zirrhose: Messung des Ausmaßes der Parenchymverdichtung

Weitere Entwicklungen von Bildfusionstechniken ermöglichen über Volumennavigation eine Interventionsplanung, Durchführung und die postinterventionelle Kontrolle. Parallel wird Real Time die Ultraschallbildgebung mit modifizierten Schnitten der CT oder MRT dazu genutzt, um beispielsweise Tumorherde besser zu detektieren, zu charakterisieren oder eine Biopsie und auch Ablation zu ermöglichen. Es gelingen Punktionsregistrierungen sowie die Navigation über virtuelle Punktionslinien mit dynamischer 3D-Erfassung der Nadelspitze. Diese lässt sich durch Einsatz von Ultraschallkontrastmitteln dann auch zu in der nativen B-Bild-Sonografie nicht zu erfassenden Tumoren navigieren und hier eine gezielte Intervention durchführen.

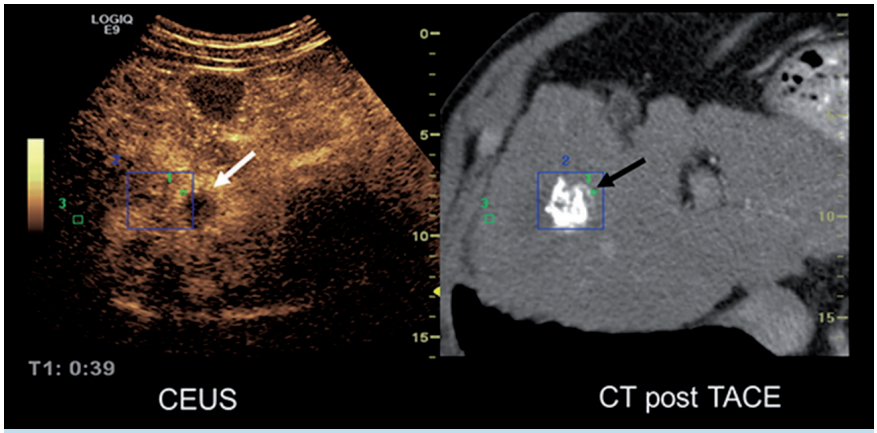

Abb. 4 Bildfusion CEUS / CT: HCC nach TACE

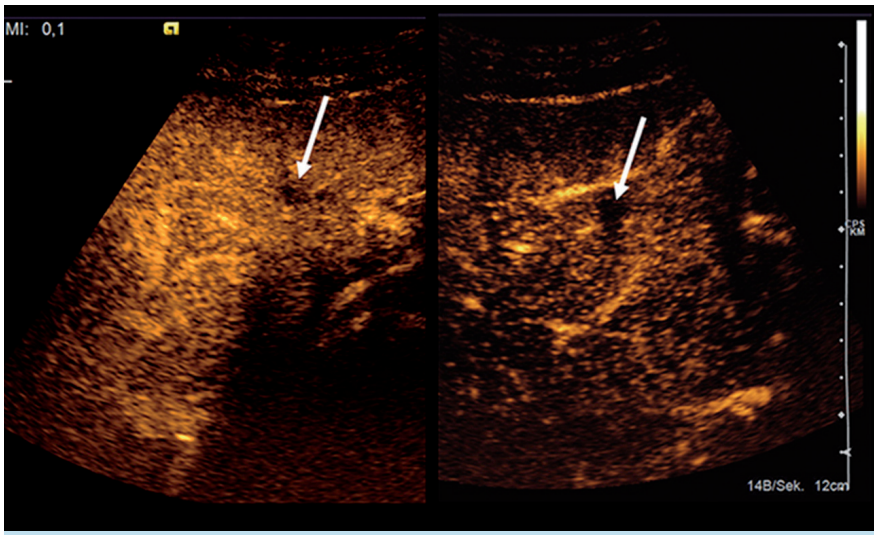

Abb. 5 CEUS zur TU-Detektion

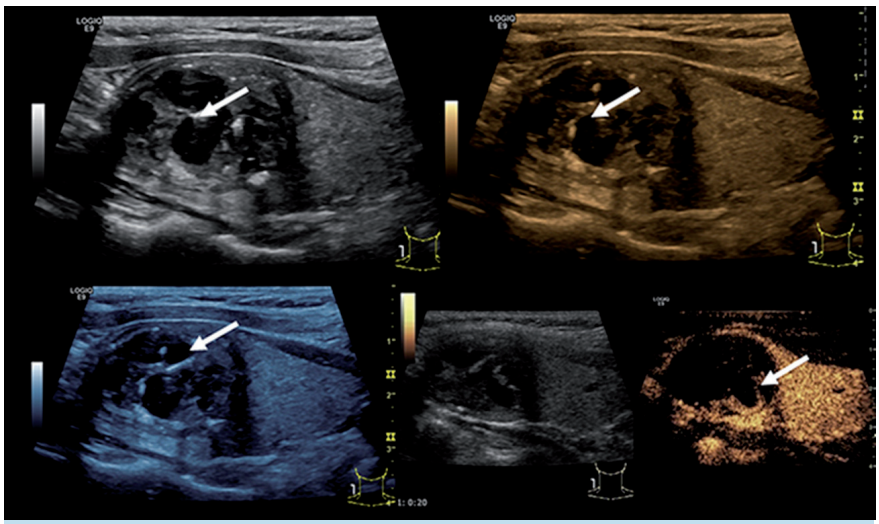

Abb. 6 Intrazystischer SD-TU: B-Mode / CEUS

Dieses Dokument wurde zum persönlichen Gebrauch heruntergeladen. Vervielfältigung nur mit Zustimmung des Verlages.

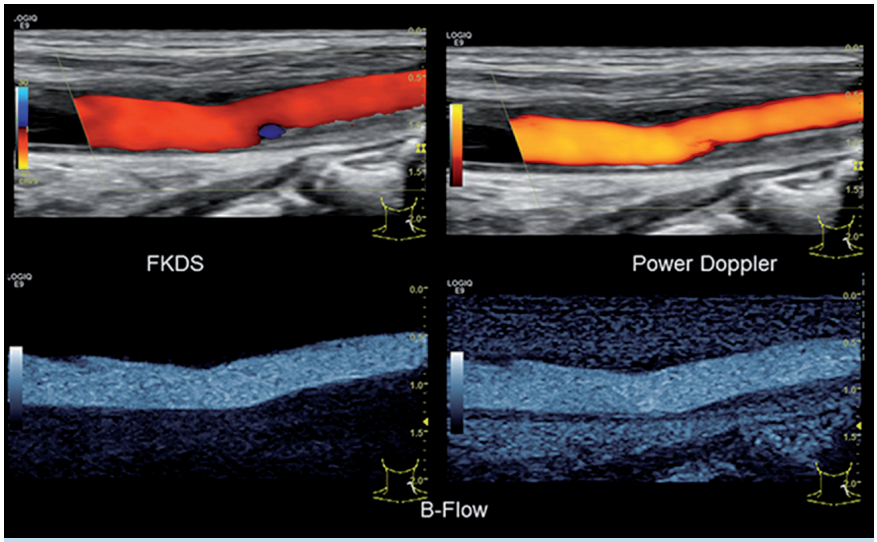

Abb. 7 Flussdetektion A. carotis: FKDS / PD / B-Flow

Bildfusion mit Volumennavigation

- Parallele Ultraschalluntersuchung mit modifizierter Darstellung von CT / MRT / PET (**Abb. 4**)
- Volumennavigationstechnik mit 3D
- Einsatz von Navigationstechniken zur Punktion, Biopsie, Drainage, Ablation
- Navigationstechniken mit Needle-Tracking
- Kombination mit Elastografie / Kontrastmittel-Ultraschall

Bei der Kontrastmittelsonografie (CEUS) wird es zu weiterreichenden Entwicklungen kommen. Diese zielen auf eine möglichst tumorspezifische Bildgebung über beispielsweise Rezeptoren an der Oberfläche von Mikrobläschen und eine verbesserte Stabilität mit spezifischer Spätphase, vergleichbar dem MRT-Kontrastmittel. Erste In-Vivo-Versuche deuten eine verbesserte Bildgebung von CEUS beim Prostata-Karzinom an.

Entwicklungen Kontrastmittelsonografie (CEUS) (**Abb. 5, 6**)

- Bessere Detailgenauigkeit über modifizierte Amplituden- und Pulsinversionstechniken
- Verbesserte Dynamik mit spezifischer Spätphase
- Ausnutzung von Rezeptorbindung
- Höhere Stabilität über modifizierte Hüllsubstanzen
- Erste Versuche in vito / in vivo zu einer modifizierten molekularen Bildgebung über VGF-Faktoren

Aktuelle Entwicklungen der Gefäßultraschalldiagnostik

- Doppler- / Duplex-Sonografie durch immer leichtere, mobile Geräte mit Standby-Technik
- Farbkodierte Duplex-Sonografie mit Geräten im Handformat und über kabellose hochauflösende Sonden
- Digitale Subtraktionstechniken mit winkelabhängiger Flussdarstellung (B-Flow; **Abb. 7**)
- Kontrastmittelsonografie (CEUS) mit Plaque-Imaging und Endoleakdetektion
- 3D-/4D-Gefäßdarstellungen zur Tumorvaskularisation (**Abb. 8, 9)**

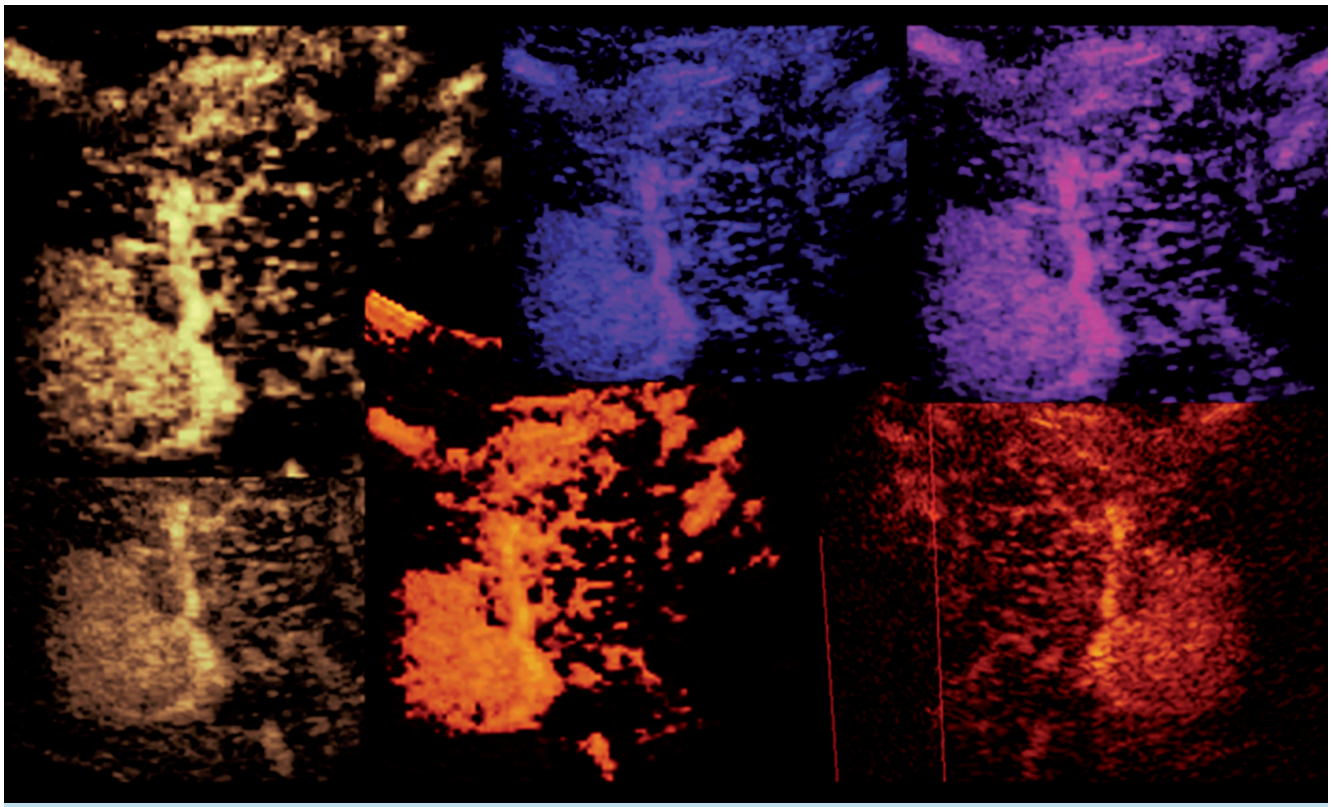

Abb. 8 Hepatozelluläres Karzinom: CEUS und 3D-US

Dieses Dokument wurde zum persönlichen Gebrauch heruntergeladen. Vervielfältigung nur mit Zustimmung des Verlages.

Bei der Gerätetechnologie gelingt es immer besser, komprimierte Geräte vom Taschenformat bis zu flexibleren Hochleistungsgeräten mit aufwändigen Technologien auszustatten. So können Volumennavigationstechniken die Bildfusion 3D und 4D zunehmend mobiler realisiert werden. Durch die Speicherung digitaler Rohdaten können Volumen-/Perfusions-Analysen durchgeführt werden (**Abb. 10**). Ein kabelloses Scannen mit Hochfrequenzsonden kann technisch umgesetzt werden. Aber es gelingt auch die schnelle Datenübertragung (Wireless LAN). Diese bietet eine noch dem Patienten nähere Real-Time-Bildgebung.

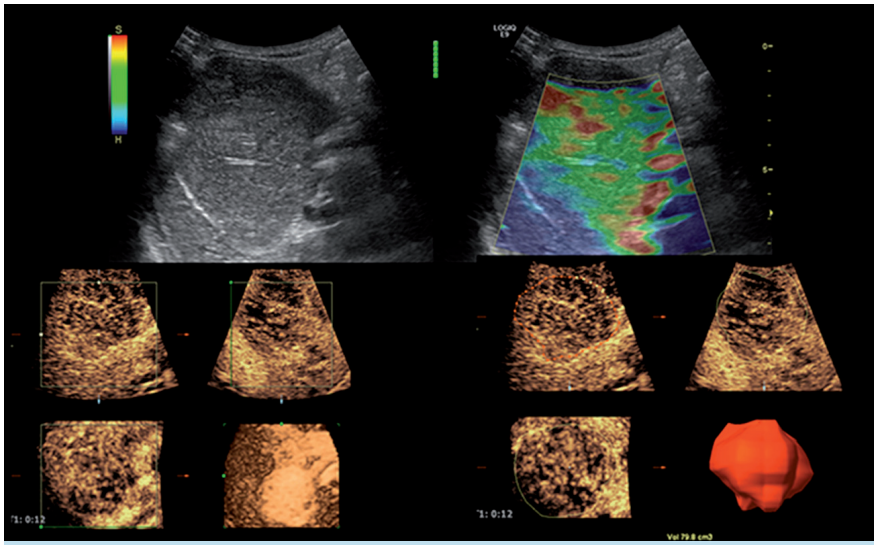

Abb. 9 TU Mikrovaskularisation CEUS und 3D-US

Fazit

Aktuelle Entwicklungen bringen den Ultraschall dem Patienten noch näher und ermöglichen die dynamische, detailgenauere Erfassung von Gewebe, Durchblutungs- und Perfusionsveränderungen.

Prof. Dr. E. M. Jung, Regensburg
Prof. Dr. Ch. Stroszczynski, Regensburg
Ernst-Michael.Jung @ukr.de

Literatur beim Verfasser

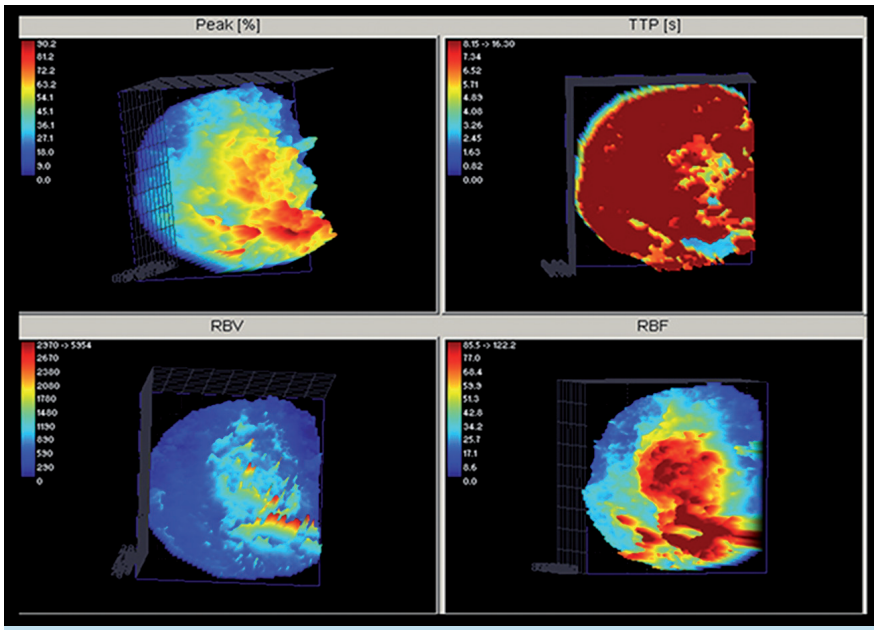

Abb. 10 Farbkodierte Perfusionsanalyse von CEUS bei HCC: TU Mikrovaskularisation

Dieses Dokument wurde zum persönlichen Gebrauch heruntergeladen. Vervielfältigung nur mit Zustimmung des Verlages.