Krankenhaus der Barmherzigen Brüder Trier

Standards für PACS

Matthias Wüstner, Clemens Schilz[1]

Zentrale interdisziplinäre Sonographie (ZIS), [1]Stabsstelle EDV

Zentrum Radiologie, Neuroradiologie, Sonographie und Nuklearmedizin (ZfRNSN)

Leiter Prof. Winfried Willinek

Krankenhaus der Barmherzigen Brüder, Trier

Agenda

- Quellenauswertung nach Schlüsselbegriffen:
  - ***CEUS***
  - ***Dokumentation***
  - ***PACS***
- Eigene Daten
- Offene Punkte

Quellen

- Internationale professionelle Arbeitsanweisungen
- EFSUMB CEUS-Leitlinien
- SSK-Empfehlungen zur Datenkompression

Quellen 1

Internationale professionelle Arbeitsanweisungen

(A. Reimann)



1. Professional Practice Guidelines and Policy Statements for Canadian Sonography

(Canadian Society of Diagnostic Medical Sonography o. J.)



2. Guidelines for Professional Working Standards – Ultrasound Practice

(United Kingdom Association of Sonographers, October 2008)



3. Diagnostic Imaging – Standards & Guidelines

(College of Physicians & Surgeons of Alberta, April 2014)

Quellen 1 Internationale professionelle Arbeitsanweisungen (A. Reimann)



1. Professional Practice Guidelines and Policy Statements for Canadian Sonography (16 S.)

(Canadian Society of Diagnostic Medical Sonography o. J.)

CEUS: 0

Dokumentation: Verweis auf AIUM Guidelines: The American Institute of Ultrasound in Medicine (AIUM) http://www.aium.org/publications/guidelines.aspx
(sowie Guidelines von Gyn, Vasc, Echocardiography)

PACS: *Sonographer's technical impressions that are stored electronically through PACS must not be changed. ...*
In addition, it is highly desirable that PACS installations be configured such that the sonographer's technical impressions are available only to the reporting physician.

Quellen 1 Internationale professionelle Arbeitsanweisungen (A. Reimann)



2. Guidelines for Professional Working Standards – Ultrasound Practice (74 S.)

(United Kingdom Association of Sonographers, UKAS, Oct. 2008)

CEUS: Beschreibung Leber-CEUS (*venflon >= 20G, 2,4 ml Sonovue®+5 ml saline, 5 min., ggf. addit. 1 ml, if inconclusive*)

Quellen 1 Internationale



2. Guidelines
– Ultrasound
(United Kingdom

CEUS: Beschreibung
Sonovue®+5 ml saline

Dokumentation:

TABLE 2 Structures for Abdominal Ultrasound Examination

STRUCTURES	EVALUATION
Liver	size, shape, contour and ultrasound characteristics of all segments appearance of intrahepatic vessels and ducts porta hepatis and adjacent area portal venous, hepatic venous and arterial systems
Diaphragm	contour, movement, presence of adjacent fluid, masses, lobulations
Ligaments	appearance of falciform, ligamentum teres and venosum
Gallbladder	size, shape, contour and surrounding area ultrasound characteristics of the wall and the nature of any contents
Common Duct	maximum diameter and contents; optimally it should be visualised to the head of pancreas
Pancreas	size, shape, contour and ultrasound characteristics of head, body, tail and uncinate process; diameter of main duct
Spleen	size, shape, contour and ultrasound characteristics including the hilum assessment of splenic vein blood flow and presence/absence of collaterals
Aorta	diameter, course and branches including the bifurcation appearance of its walls, lumen and para-aortic regions
IVC	patency, diameter, appearance of its lumen and para-caval regions
Adrenals	not routinely viewed but any apparent abnormality of size and ultrasound characteristics should be noted
Kidneys	size, shape, position and orientation, outline and ultrasound characteristics of cortex, medulla, collecting system, main and intra-renal arteries and veins
Ureters	assessment of the presence/absence of dilatation/reflux
Urinary Bladder	appearance of wall and contents assessment of volume pre- and post-micturition
Prostate	size and shape
Gastro-Intestinal Tract	wall thickness, contents, diameter of lumen, motility, presence/absence of masses
Other Structures	where relevant include: omentum, muscles, abdominal wall, possible hernias, lymph nodes sites for potential fluid collection (including upper/ lower abdomen and the thorax)
Proceed to examination of the pelvis where necessary (Refer to Section 2.3)	

Quellen 1 Internationale professionelle Arbeitsanweisungen (A. Reimann)



2. Guidelines for Professional Working Standards – Ultrasound Practice (74 S.)

(United Kingdom Association of Sonographers, UKAS, Oct. 2008)

Dokumentation: *In relation to departmental procedures, the sonographer should: ... ensure that a protocol is in place for carrying out and reporting of CEUS*

Sonographer report:

- *behaviour of lesion(s) in arterial, portal and late phases*
- *if behaviour is benign or malignant, if possible conclude with nature of lesion e.g. haemangioma*
- *where characterisation of lesions <1cm is difficult or larger lesions are atypical: refer for other imaging investigations*

Krankenhaus der Barmherzigen Brüder Trier

Quellen 1 Internationale professionelle Arbeitsanweisungen (A. Reimann)



2. Guidelines for Professional Working Standards – Ultrasound Practice (74 S.)

(United Kingdom Association of Sonographers, UKAS, Oct. 2008)

Dokumentation: *In relation to departmental procedures, the sonographer should: ... ensure that a protocol is in place for carrying out and reporting of CEUS*

Sonographer report:

- *behaviour of lesion(s) in arterial, portal and late phases*
- *if behaviour is benign or malignant, if possible conclude with nature of lesion e.g. haemangioma*
- *where characterisation of lesions <1cm is difficult or larger lesions are atypical: refer for other imaging investigations*
- *technically sub-optimal examinations: referral for further imaging desirable*

It is the sonographer's responsibility to ensure that an appropriate number of diagnostic and annotated images is recorded to match the dynamic examination in support of the written report.

Quellen 1 Internationale professionelle Arbeitsanweisungen (A. Reimann)



2. Guidelines for Professional Working Standards – Ultrasound Practice (74 S.)

(United Kingdom Association of Sonographers, UKAS, Oct. 2008)

CEUS: Beschreibung Leber-CEUS (*venflon >= 20G, 2,4 ml Sonovue®+5 ml saline, 5 min., ggf. addit. 1 ml, if inconclusive*)

Dokumentation: *departmental protocol for reporting of CEUS, appropriate number of diagnostic and annotated images*

PACS: *Ultrasound data ... captured and stored in digital, video, X-ray film or thermal paper format(s) and written reports/requests generated either in electronic format or on paper.*

Krankenhaus der Barmherzigen Brüder Trier

Quellen 1 Internationale professionelle Arbeitsanweisungen (A. Reimann)



2. Guidelines for Professional Working Standards – Ultrasound Practice (74 S.)

(United Kingdom Association of Sonographers, UKAS, Oct. 2008)

CEUS: Beschreibung Leber-CEUS (*venflon >= 20G, 2,4 ml Sonovue®+5 ml saline, 5 min., ggf. addit. 1 ml, if inconclusive*)

Dokumentation: *departmental protocol for reporting of CEUS, appropriate number of diagnostic and annotated images*

PACS: (Spezifische Aussagen: 0)

Krankenhaus der Barmherzigen Brüder Trier

Quellen 1 Internationale professionelle Arbeitsanweisungen (A. Reimann)

3. Diagnostic Imaging – Standards & Guidelines
(College of Physicians & Surgeons of Alberta, April 2014, 66 S.)

CEUS: 0

Dokumentation: 0

PACS: *standards adapted from American College of Radiology*, Teleradiologie besonders wichtig.

Krankenhaus der Barmherzigen Brüder Trier

Quellen 1 Internationale professionelle Arbeitsanweisungen (A. Reimann)

3. Diagnostic Imaging – Standards & Guidelines
(College of Physicians & Surgeons of Alberta, April 2014, 66 S.)

PACS: *standards adapted from American College of Radiology*, Teleradiologie besonders wichtig

1. Direct image capture

both image matrix size and pixel bit depth ... (verlustfrei speichern) ... current DICOM standard

3. Display/reporting system:

a) Small matrix systems, (CT, MRI, ultrasound, nuclear med.): Static systems require 0.5K x 0.5K (.3 mega pixel) x 8 bits array or better.

Krankenhaus der Barmherzigen Brüder Trier

Quellen 1 Internationale professionelle Arbeitsanweisungen (A. Reimann)

3. Diagnostic Imaging – Standards & Guidelines
(College of Physicians & Surgeons of Alberta, April 2014, 66 S.)

PACS: *standards adapted from American College of Radiology*, Teleradiologie besonders wichtig

1. Direct image capture
both image matrix size and pixel bit depth ... (verlustfrei speichern) ... current DICOM standard
3. Display/reporting system:
a) Small matrix systems, (CT, MRI, ultrasound, nuclear med.): 0.5K x 0.5K (.3 mega pixel) x 8 bits array or better.

6.2.4 Archive Guidelines

1. Compression
... reversible and irreversible techniques ... with no reduction in diagnostic image quality. ...

2. f) database backup stored in separate physical site recomm. ...
h) Prior examinations should be retrievable in a timely manner and available for comparison at the time of reporting.

Quellen 2

EFSUMB CEUS-Leitlinien

1. Aktualisierte Leitlinien und Empfehlungen für die gute klinische Praxis für den kontrastmittel-verstärkten Ultraschall (CEUS) der Leber 2012
(WFUMB-EFSUMB mit AFSUMB, AIUM, ASUM, FLAUS und ICUS)

2. EFSUMB – Leitlinien und Empfehlungen zum klinischen Einsatz von Kontrastmittel-Ultraschall (KM-US): Update 2011 für extrahepatische Anwendungsbereiche
(F. Piscaglia, C. Nolsøe, C.F. Dietrich, D.O.Cosgrove, O.H. Gilja, M. Bachmann Nielsen, T. Albrecht, L. Barozzi, M. Bertolotto, O. Catalano, M. Claudon, D.A. Clevert, J.M. Correas, M. D'Onofrio, F.M. Drudi, J. Eyding, M. Giovannini, M. Hocke, A. Ignee, E.M. Jung, A.S. Klauser, N. Lassau, E. Leen, G. Mathis, A. Saftoiu, G. Seidel, P.S. Sidhu, G. ter Haar, D. Timmerman, H.P. Weskott)

Krankenhaus der Barmherzigen Brüder Trier

Quellen 2 EFSUMB CEUS-Leitlinien

1. Aktualisierte Leitlinien und Empfehlungen für die gute klinische Praxis für den kontrastmittel-verstärkten Ultraschall (CEUS) der Leber 2012

(WFUMB-EFSUMB mit AFSUMB, AIUM, ASUM, FLAUS und ICUS)

CEUS: (detaillierteste publizierte Beschreibungen)

Dokumentation: „*in jeder vask. Phase aussagekräftige Videosequenzen*“ „*art. u. portalven. Phase ...ohne Unterbrechung*“

„*Funktionelle US-Unters. messen ... zeitliche Abfolge von Signalverstärkungen*“: „*TIC*“ in „*ROI*“,

Sekundärparameter „*TTP*“, „*PI*“, „*AUC*“, ... (VueBox (Bracco), Softwarelösungen der meisten Gerätehersteller)

PACS: 0

Krankenhaus der Barmherzigen Brüder Trier

Quellen 2 EFSUMB CEUS-Leitlinien

2. EFSUMB – Leitlinien und Empfehlungen zum klinischen Einsatz von Kontrastmittel-Ultraschall (KM-US): Update 2011 für extrahepatische Anwendungsbereiche

(F. Piscaglia, C. Nolsøe, C.F. Dietrich, D.O.Cosgrove, O.H. Gilja, M. Bachmann Nielsen, T. Albrecht, L. Barozzi, M. Bertolotto, O. Catalano, M. Claudon, D.A. Clevert, J.M. Correas, M. D'Onofrio, F.M. Drudi, J. Eyding, M. Giovannini, M. Hocke, A. Ignee, E.M. Jung, A.S. Klauser, N. Lassau, E. Leen, G. Mathis, A. Saftoiu, G. Seidel, P.S. Sidhu, G. ter Haar, D. Timmerman, H.P. Weskott)

CEUS: (detaillierteste publizierte Beschreibungen)

Dokumentation: Dauer der Videoloop-Dokumentation <= Leberherddiagnostik

PACS: 0

Quellen 3 SSK-Empfehlungen zur Datenkompression


SSK
Strahlenschutzkommission
Datenkompression bei Röntgenbildern
Empfehlung der Strahlenschutzkommission
Verabschiedet in der 252. Sitzung der Strahlenschutzkommission am 1. Dezember 2011

Datenkompression bei Röntgenbildern
Empfehlung der Strahlenschutzkommission

Verabschiedet in 252. Sitzung d. Strahlenschutzkommission
1. Dezember 2011 (Loose, Nürnberg et al.)
Umsetzung der Röntgen-Verordnung

CEUS: 0

Dokumentation: ideal verlustfrei (DICOM), Kompression nur soweit, dass diagnostische Aussagekraft nicht beeinträchtigt („*trotz Datenkompression Bildqualität nicht unterscheidbar*“).

PACS: Kompressionsfaktoren bei „Kleinbildern“ mit niedriger „Farbtiefe“: Schädel-CT 1:5, Rumpf-CT: 1:8, bezogen auf JPEG/JPEG 2000.

Quellen 3 SSK-Empfehlungen zur Datenkompression


SSK
Strahlenschutzkommission
Datenkompression bei Röntgenbildern
Empfehlung der Strahlenschutzkommission
Verabschiedet in der 252. Sitzung der Strahlenschutzkommission am 1. Dezember 2011

Datenkompression bei Röntgenbildern Empfehlung der Strahlenschutzkommission

Verabschiedet in der 252. Sitzung der Strahlenschutzkommission am 1. Dezember 2011, Umsetzung der Rö-Verordnung

PACS: *Kompressionsfaktoren bei „Kleinbildern“ mit niedriger „Farbtiefe“: Schädel-CT 1:5, Rumpf-CT: 1:8, bezogen auf JPEG/JPEG 2000.*

Sono fällt in diese Kategorie, aber keine Festlegung wg. Nichtzuständigkeit.

Sonobild: 800 x 600 = 0,48 MP x 8 Bit Farbtiefe = 4 MP.

Videoloop: FR = 20: 80 MB/s; 4,8 GB/Min; ca. 300 GB/h.

Eigene Daten

„Gnadenlose Anbindung“ *(Clemens Schilz)*

PACS ist oft Bildarchivierungssystem nur für Radiologie.

BKT: nur ein Bildarchivierungssystem für gesamte Klinik.

Seit PACS-Einführung 2005 (Sectra®, RIS: Gapit®, KIS: Orbis®):

ein Bildspeicher für *alle* Modalitäten und *alle* Abteilungen.

- Kardiologie verwendet PACS von Beginn an als Langzeitarchiv.

- 2006 wurden Nuklearmedizin und Sonographie (SDS cwd®) mit Radiologie zum ***Imaging-Center*** zusammengeschlossen.

Mittlerweile auch viele andere Bild-Modalitäten im PACS: Endoskopie, Rektoskopie, gesamter OP, jeder C-Bogen, jedes einzelne Endoskop, sowie klinische Fotos (Wunddoku., Befundfotos, z. B Augenklinik, ...).

Krankenhaus der Barmherzigen Brüder Trier

Idealer Sono– Workflow

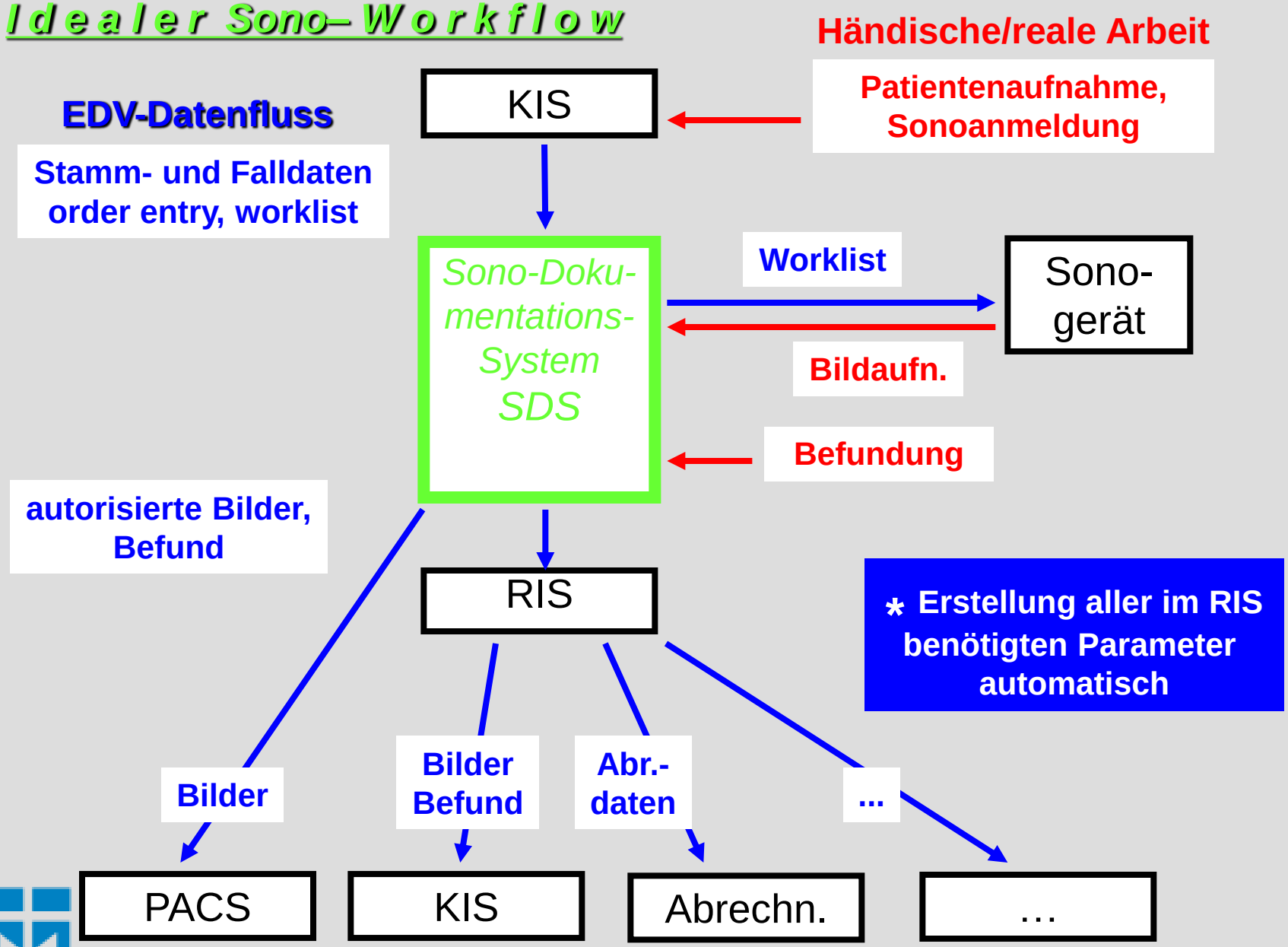

Matthias Wüstner (ZIS), Clemens Schilz (EDV) ZfRNSN

Krankenhaus der Barmherzigen Brüder Trier

Realer ursprünglicher Sono– W o r k f l o w in ZIS

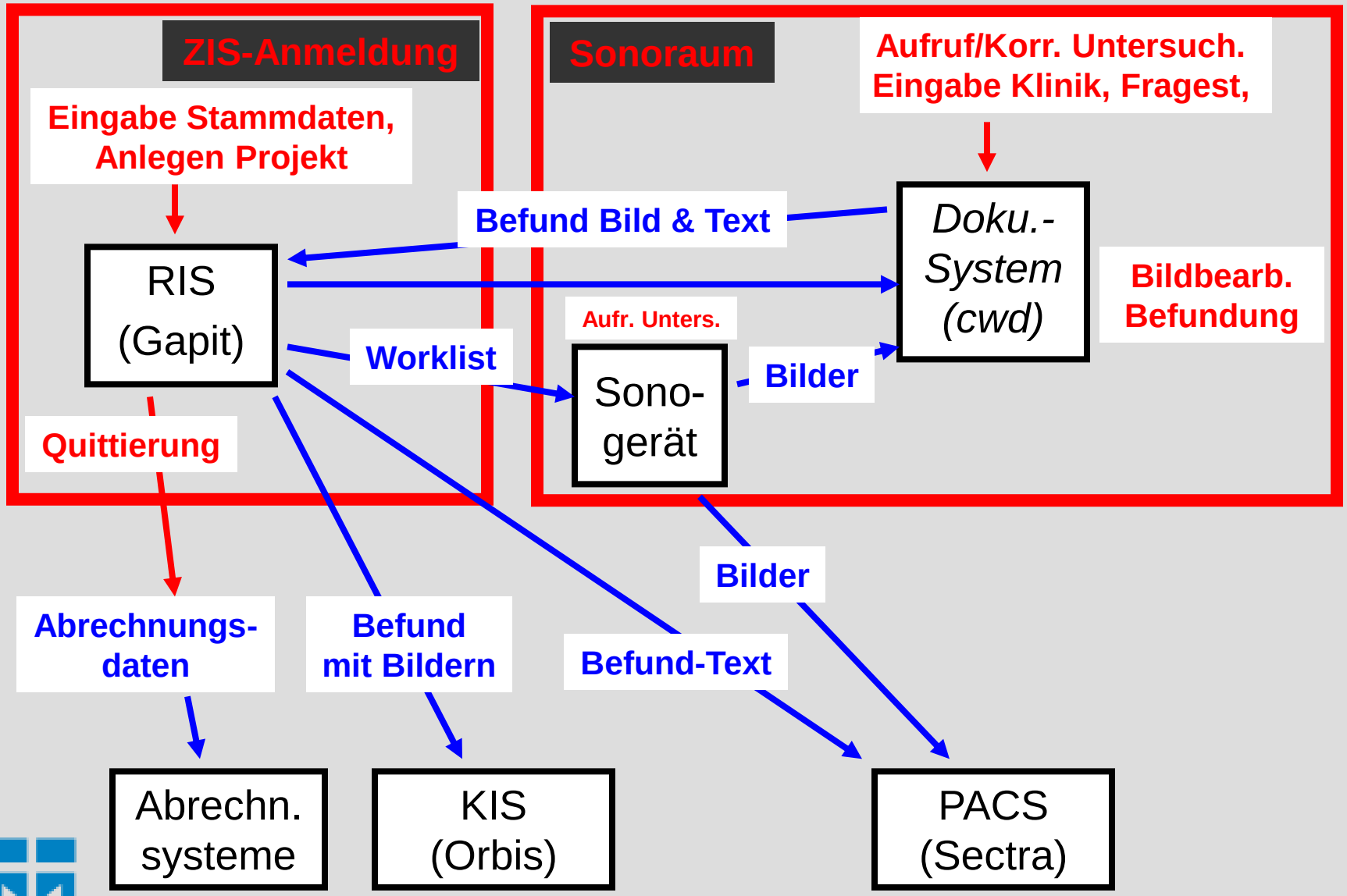

Matthias Wüstner (ZIS), Clemens Schilz (EDV) ZfRNSN

Eigene Daten

Unterschiedliche Bilddaten im PACS:
CEUS-videoloops+Einzelbilder+
Fotos einer Hautreaktion des Pat.
auf Sonovue®

Eigene Daten

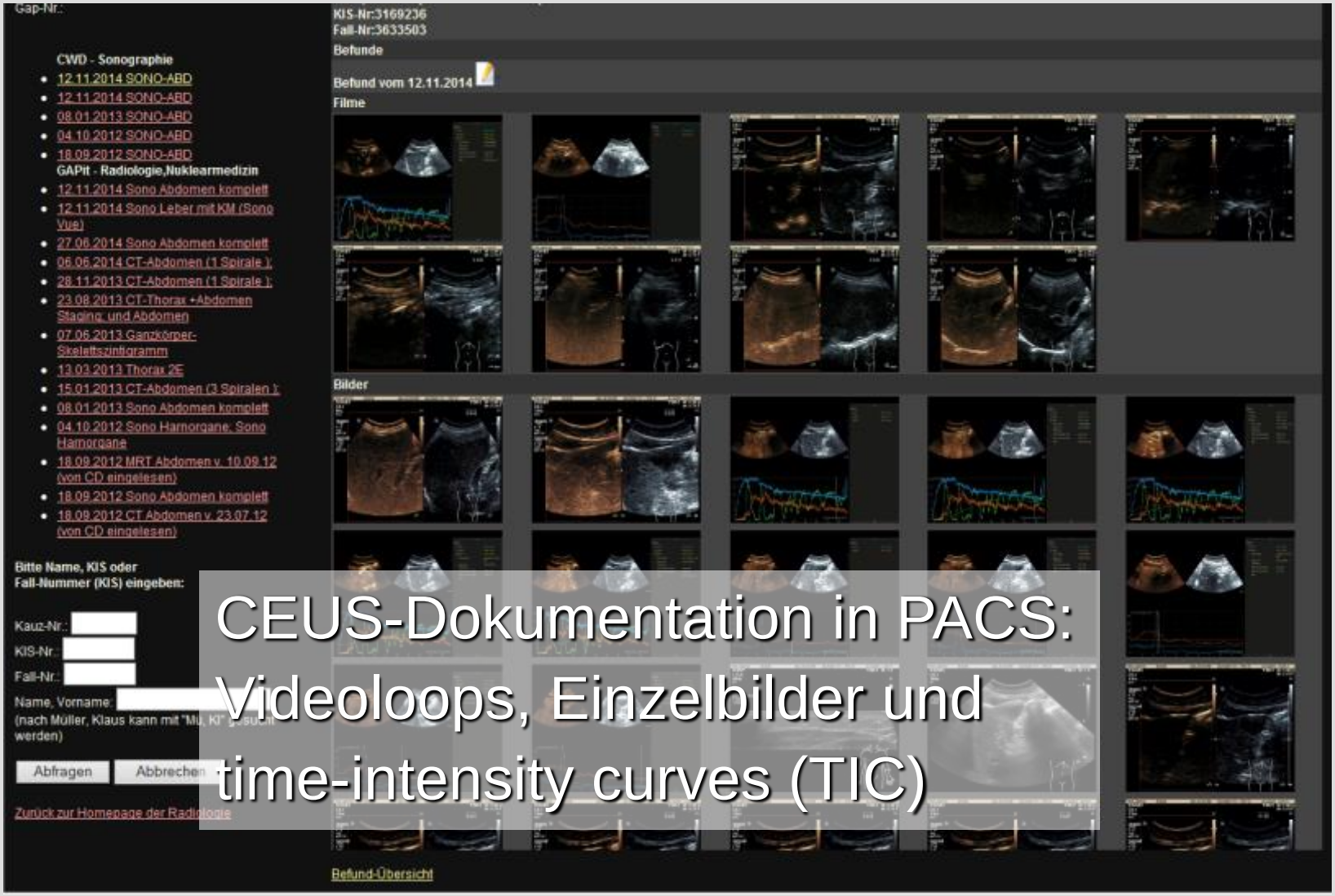

CEUS-Dokumentation in PACS: Videoloops, Einzelbilder und time-intensity curves (TIC)

Matthias Wüstner (ZIS), Clemens Schilz (EDV) ZfRNSN

Eigene Daten

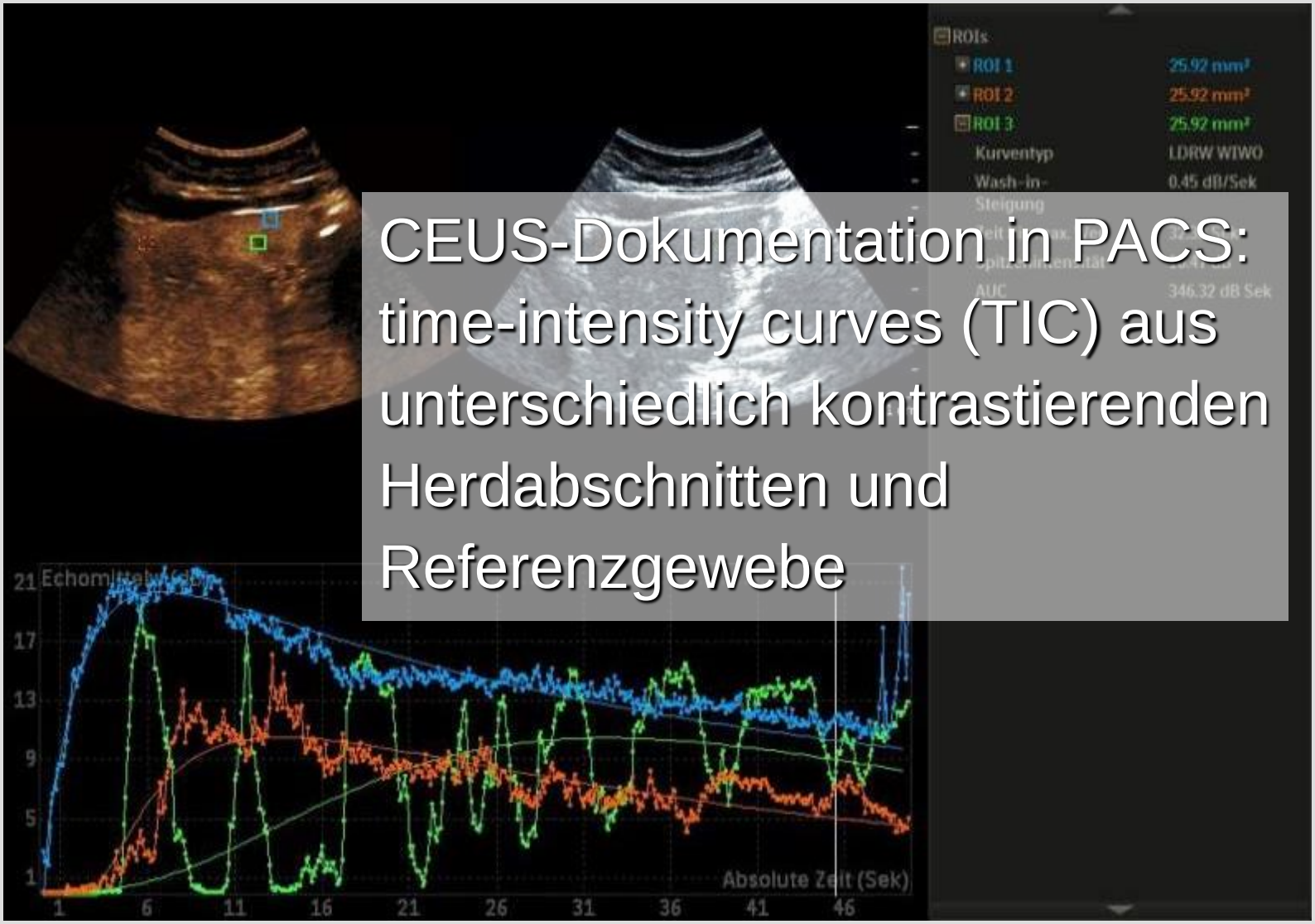

CEUS-Dokumentation in PACS: time-intensity curves (TIC) aus unterschiedlich kontrastierenden Herdabschnitten und Referenzgewebe

Matthias Wüstner (ZIS), Clemens Schilz (EDV) ZfRNSN

Krankenhaus der Barmherzigen Brüder Trier

Eigene Daten

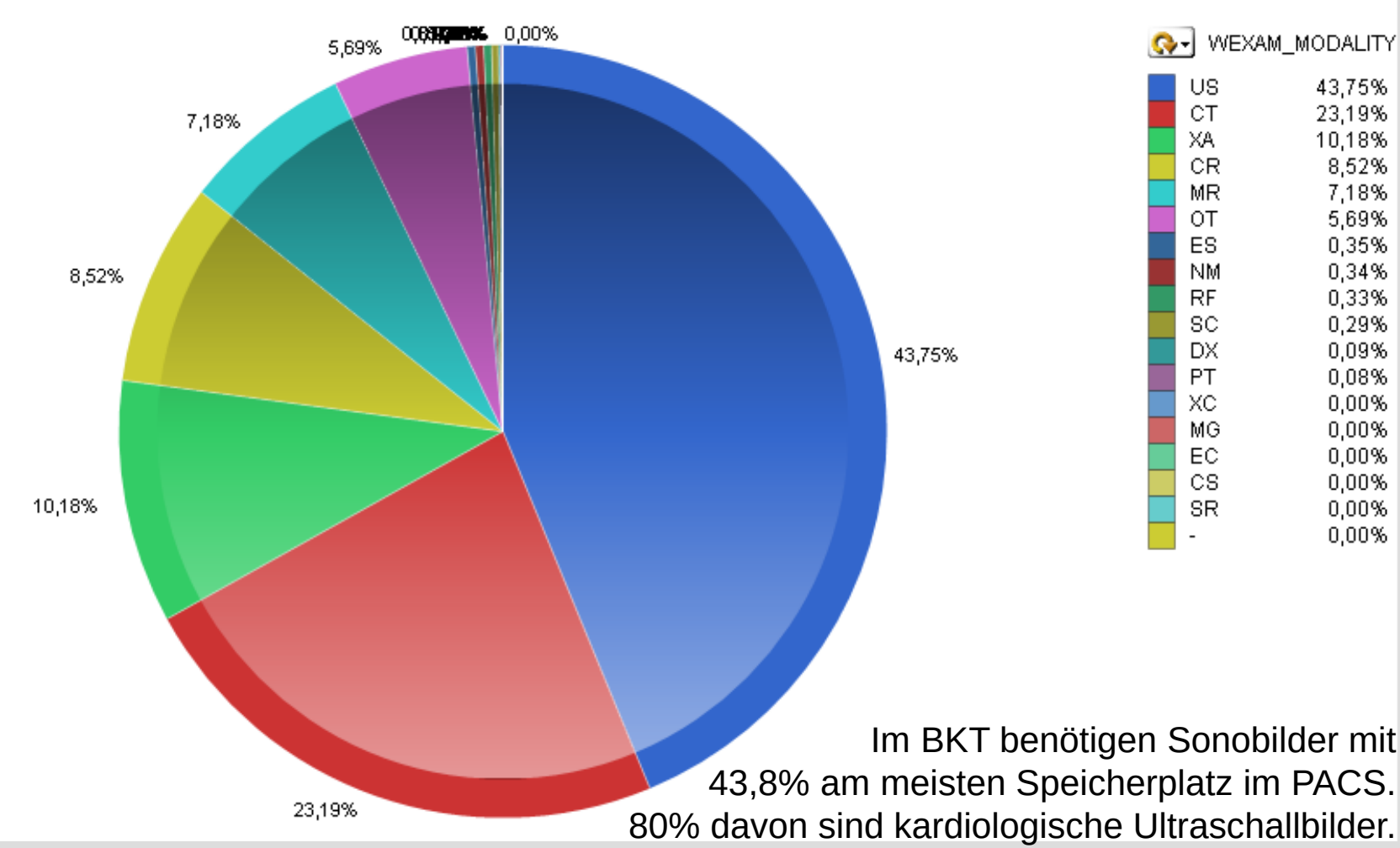

Im BKT benötigen Sonobilder mit 43,8% am meisten Speicherplatz im PACS.
80% davon sind kardiologische Ultraschallbilder.
CT 23,2%, DL-Rö 10,2%, konv. Rö 8,5%, MR 7,2%, Endo+Augen (OT) 5,7%.

Eigene Daten

Technisch mögliche Kompression von Sonobildern ebenso irrelevant, wie bei allen anderen Modalitäten.

Beispielrechnung BKT:

- 2005 (vor PACS) ca. 500.000,- €/a Rö-Film-Kosten(!)
- 2013 Gesamt-PACS: Speicherbedarf 8 TB, Kosten insgesamt ca. 20.000,- €.
- Durch Kompression nochmals Reduktion um bis zu 80% möglich, angesichts der Kosten aber irrelevant.
- PACS-Hersteller setzen erlaubte Kompression nicht um.

Offene Punkte 1

- Kompressions-Empfehlung für Sonographie: 1 : 5.
- Definition einer guten Performance von PACS-Systemen:
  - Zeitbedarf für Speicherung und Aufruf archivierter Videoloops < 1 s.
  - Ohne Zeitverlust an jeder Stelle in Loop klicken können, Streaming-Technik o. ä.
- DICOM-Viewer in Sono-Geräte-Monitor (Splitscreen) zum Direktvergleich mit Voruntersuchungen (PACS-archivierte Sonobilder und andere Modalitäten).

Offene Punkte 2

- Definition von workflow-Standards (KIS – RIS – Sono-Dokumentationssystem* – PACS) incl.

  *Sono-Dokumentationssysteme: ClinicWinData® (e&l), Viewpoint® (GE), SonoWin® (Meso), und andere

- Gute Performance der kardiologischen Dokumentations- und Archivierungssysteme als Beispiel:
  - nähere Informationen einholen
  - inwieweit auf Sono/CEUS zu übertragen?
- PACS-Erfahrungen der Advisory board Teilnehmer sammeln
- Anfrage an Hersteller unter Vorlage der o. g. Kriterien.

Glossar

DICOM-Format: (digital imaging and commuication in medicine)
technischer Standard für Erstellung, Speicherung und Kommunikation medizinischer Bilder,

PACS: (picture archiving and communication system)
Technische Umsetzung der Bildverwaltung, Speicherung und Kommunikation

RIS: (Radiologie-Informationssystem)
Projektanlage, Zeitplanung/ -erfassung, Befundung, Abrechnung, Statistik, …

SDS: (Sonographie-Dokumentationssystem)
Projektanlage, Zeitplanung/ -erfassung, strukturierte Befundung, Abrechnung, Statistik, …

HL7-Schnittstellen

MPPS = Modalitity Performed Procedure Step